

放射線科画像診断報告書

(診療情報提供書)

| | | | | |
|------|-------------|------|-----------------|----|
| 患者ID | ■■■■■■■■■■ | 検査 | MR | 外来 |
| NAME | ■■■■■■■■■■ | 依頼医 | 院内 循環器内科 ■■■■■■ | 先生 |
| 年齢 | 39Y | 放射線科 | | |
| 性別 | M | 備考 | 住所・電話番号・診断名 | |
| 検査日 | 2011年05月02日 | | 紹介目的・既往歴・家族歴 | |

<臨床情報>

23.2.14 交通事故

リハビリしているが low back pain 持続しています

Xp L2/3、L3/4 狭小化あります

<画像所見>

腰椎MRI

第2腰椎／第3腰椎、第3腰椎／第4腰椎、第4腰椎／第5腰椎間椎間板にbulgingの所見が認められています。左優位に神経孔の狭窄の所見が認められ側方型の椎間板ヘルニアを反映した所見と考えます。神経症状と照らして下さい。

第4腰椎頭側に終板に沿うT1／T2での信号低下領域が認められ、骨硬化像を反映した所見と考えます。脂肪抑制T2にて椎体に信号の上昇が認められ、同部の骨髄浮腫を反映した所見と考えます。同部の骨折に伴う反応性の所見と考えます。疼痛／CRPの所見加味して経過フォローアップとして下さい。

<Impression>

第2腰椎から第5腰椎にかけてbulgingの所見が認められ、左右神経孔を狭窄しています。椎間板ヘルニアの所見と考えます。

第4腰椎に骨硬化像を疑わせる所見が認められ、周囲に骨髄浮腫の所見が認められています。疼痛／CRPの所見加味して経過フォローアップとして下さい。

別紙の参照画像をご覧下さい。

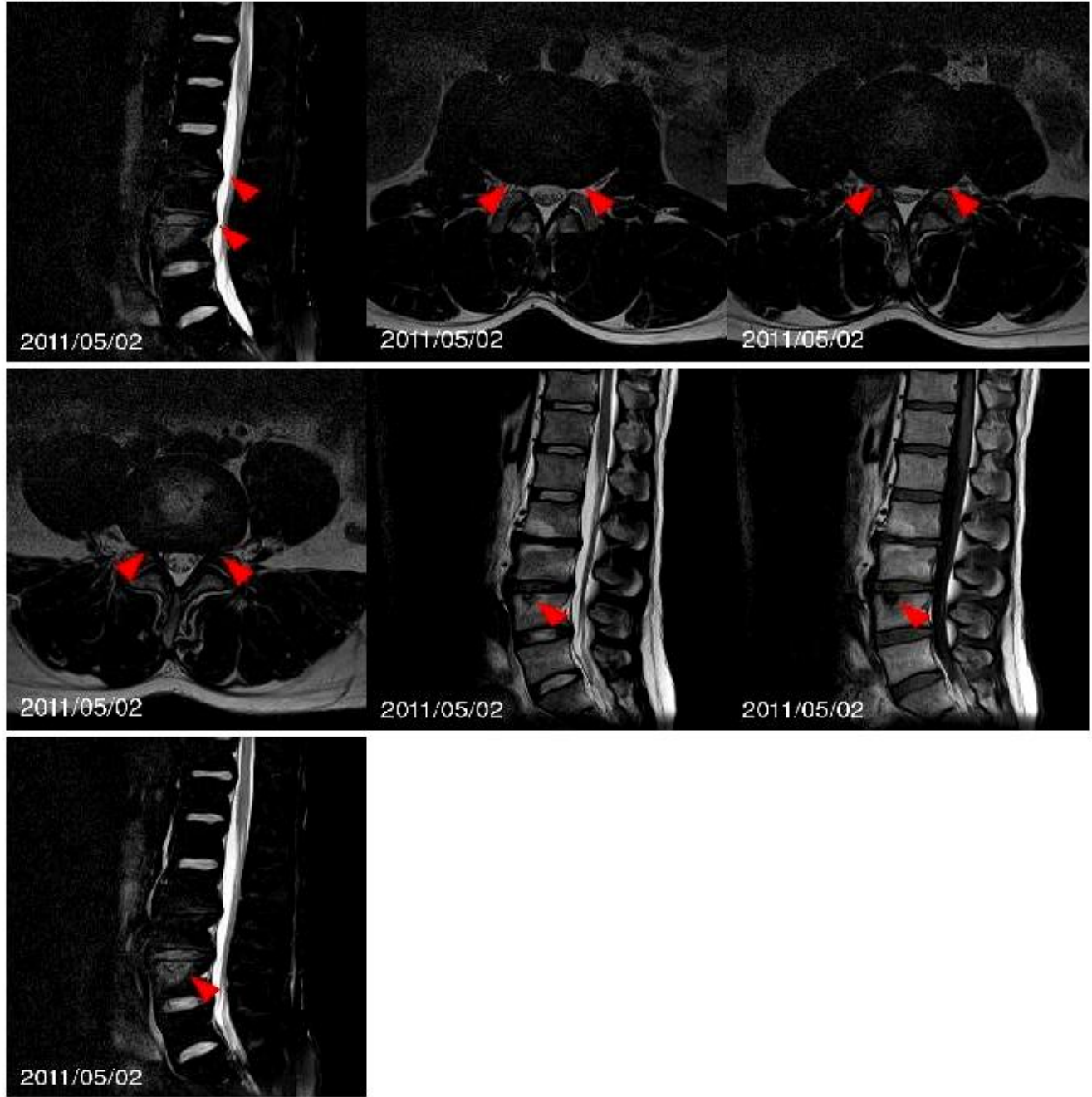
患者ID [REDACTED]
患者名 [REDACTED]
NAME [REDACTED]

検査日 2011年05月02日 外来
依頼医 院内 循環器内科 [REDACTED] 先生
備考

年齢 39Y
性別 M

検査 MR

参照画像



読影医: 土本 正 印 報告日: 2011/5/5

[REDACTED]